Pasaj. Cienc. 14:68-73 (2011) ISSN 1699-6305

La Oftalmología, una asignatura aún pendiente

Mª del Carmen González Gallardo
Residente de Oftalmología de 3º año
Hospital clínico San Cecilio. Granada

Sabemos que a pesar de los esfuerzos realizados para detectar problemas de refracción en edad escolar, aún hoy, existen muchos fracasos escolares debidos a estas alteraciones ópticas. Es por este motivo que he decidido enfocar mi artículo hacia dicho problema, para aportar una visión acerca de la anatomía y fisiología ocular (Figura 1), y sobre todo, a lo que a la función como sistema óptico se refiere para concienciar sobre la importancia de este problema y aportar algunas pautas sobre como evitarlo.

Para que haya una correcta función visual, las imágenes que percibimos del mundo exterior, deben estar perfectamente enfocadas en el plano de la retina (Figura 2A). De este modo, para hacer que los rayos de luz que un cuerpo refleja, y que son los que al final nosotros percibimos en nuestra retina, se enfoquen en un determinado punto, nuestro aparato ocular consta de dos potentes lentes, como son la córnea y el cristalino.

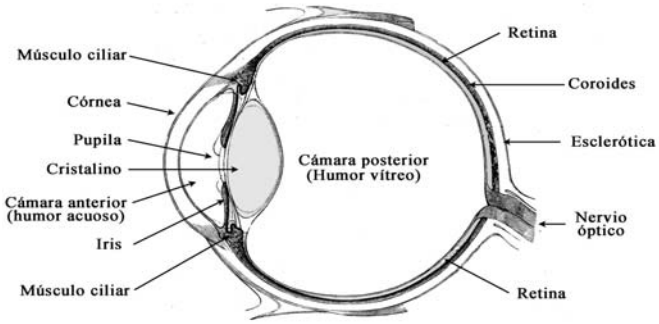

Figura 1. Corte sagital del globo ocular.

Existen ocasiones, en las que por cambios en las potencias de estas lentes naturales o alteración en la longitud axial de nuestro globo ocular, esta imagen no va a ser correctamente enfocada a nivel de la retina, apareciendo los famosos defectos de refracción que a continuación se relatan.

Por un lado, encontramos aquellas alteraciones en las que la imagen se va a enfocar en un punto "por detrás de la retina", es lo que se denomina hipermetropía (Figura 2B). A esta alteración se le conoce comúnmente como "vista cansada" y existe la creencia popular, totalmente incierta, de que los sujetos hipermétropes tienen vista de más. Este defecto suele aparecer cuando existe un desajuste entre los elementos del ojo, generalmente debido a una disminución relativa de la longitud del eje antero-posterior ocular, es decir, son ojos pequeños.

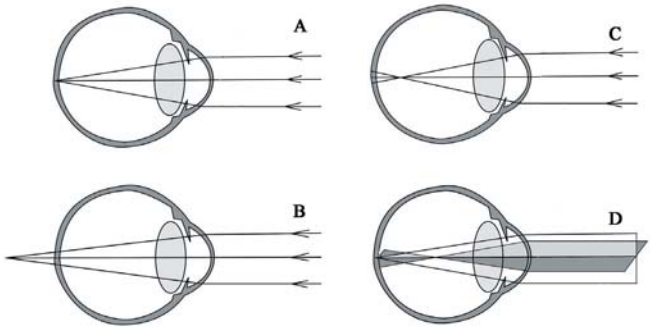

Figura 2. Ojo normal (A) y defectos de refracción: hipermetropía (B), miopía (C) y astigmatismo (D).

Normalmente este defecto está presente en todos los niños menores de 5 años simplemente por el hecho ya comentado de poseer aún globos oculares pequeños, si bien, esta alteración suele corregirse con el crecimiento. Habitualmente, existe una alteración de escasa cuantía menor de 2 dioptrías a los 5 años, y ausencia de la misma cuando se alcanza la adolescencia. En estas edades, y

con un defecto de refracción tan pequeño, no es necesario usar gafas, salvo en los casos que ahora comentaré, ya que el niño tiene una amplia capacidad adaptativa. Así, gracias al fenómeno de acomodación, por el que el cristalino cambia su curvatura por la contracción del músculo ciliar (Figura 1), se aumenta su potencia refractiva y consigue así adelantar el punto de enfoque de la imagen, haciéndolo coincidir con el plano retiniano.

Sin embargo, en aquellos niños en los que éste esfuerzo acomodativo produce lo que se conoce como fatiga ocular o astenopia -caracterizada por dolor de cabeza, enrojecimiento ocular, picor o lagrimeo – o en los casos en que los que el defecto es tan grande que la agudeza visual disminuye o incluso se produce desviación ocular (conocida como estrabismo), por el movimiento de convergencia ocular que normalmente va unido al esfuerzo de acomodación, es necesario usar gafas para compensar la hipermetropía.

Figura 3. Pequeños acúmulos de grasa en borde palpebral que aparecen con esfuerzo acomodativo, y que acaban por obstruir glándulas dando lugar a un orzuelo.

También es característico en estos sujetos, que aparezcan los llamados orzuelos, debido tanto al esfuerzo acomodativo como al frote ocular por las molestias que produce dicho esfuerzo. Un orzuelo es la obstrucción en la salida de una glándula sebácea cuyo orificio de desembocadura está en el borde palpebral. Los síntomas son: enrojecimiento, engrosamiento de la zona, edema o hinchazón general del párpado y dolor, sobre todo con la palpación. En estos casos, es suficiente poner calor local seco sobre la glándula obstruida y aplicar masaje para hacer que esta drene y desaparezca la hinchazón (Figura 3).

Acerca de la hipermetropía, decir también que es el defecto de refracción que aparece en la mayoría de personas mayores de 30-40 años cuando se quejan de mala visión cercana, es la llamada presbicia. Debido a que en estas edades, la capacidad contráctil del músculo ciliar está disminuida, así como la capacidad del cristalino para abombarse aumentando su potencia, son sujetos que van a requerir gafas para visión cercana.

Otro de los defectos refractivos es la miopía, caracterizada porque la imagen es enfocada en un punto "por delante de la retina" (Figura 2C), y es característico en estos sujetos, que vean mal de lejos y no tengan problemas en la visión cercana. Son los llamados "cortos de vista". Este defecto suele aparecer cuando existe un desajuste entre los elementos del ojo, generalmente debido a un aumento excesivo de la longitud del eje antero-posterior ocular durante el desarrollo, es decir, son ojos grandes. Por lo general es un defecto que se incrementa hasta que acaba el crecimiento (18-20 años).

En este caso, por más esfuerzo que se realice no es posible enfocar el objeto en la retina, con lo que son sujetos que necesitan gafas desde que aparece el defecto de refracción.

Tanto en las alteraciones hipermetrópicas como en las miópicas se distinguen dos grupos:

- Hipermetropía o miopía de correlación/simple. Son aquellos defectos que no superan las 6 dioptrías, y en el caso de la miopía no suele aumentar más después de finalizada la época del crecimiento.
- Hipermetropía o miopía de componente. Son defectos refractivos superiores a 6 dioptrías. En el caso de la miopía es una alteración progresiva, es decir, son ojos en continuo crecimiento, de manera, que en estos sujetos, el ojo que normalmente tiene forma redondeada (balón de futbol), como sigue aumentando el eje antero-posterior

ocular, éste adopta una forma ovalada (balón de rugby). Éstos son sujetos que deben ser valorados por un oftalmólogo, ya que a veces unido al defecto de refracción existen lesiones degenerativas en la retina que predisponen al desprendimiento de la misma.

Por último, existe otro defecto refractivo conocido como astigmatismo y que se produce cuando la superficie corneal o la superficie del cristalino no tienen forma esférica regular en todos sus radios, por lo que un eje tiene una mayor potencia que otro. De este modo puede que uno de estos ejes enfoque en la retina los rayos de luz que pasan a su través, y que el otro eje, lo haga por delante o por detrás de la retina, o bien que ambos ejes se enfoquen en un punto distinto a la retina (Figura 2D).

Unido al defecto astigmático puede presentarse también miopía o hipermetropia. La mayoría de la población presenta un mínimo defecto astigmático que no causa molestias y por tanto no tiene por qué ser compensado, suele ser a partir de 0´75 dioptrías que empieza a causar problemas astenópicos, sobre todo, en visión cercana.

El astigmatismo, a diferencia de la hipermetropía y de la miopía, es un defecto que el sujeto presenta desde el nacimiento y que no suele cambiar a lo largo de la vida. Existe una excepción, y es el caso de los sujetos con queratocono, una patología que produce degeneración del colágeno que forma la cornea, dando lugar a una deformación cónica de la misma. Son sujetos en los que el astigmatismo aumenta de forma progresiva, causando un adelgazamiento corneal, que en muchas ocasiones requiere de un trasplante de cornea.

Consideración aparte merecen las llamadas, anisometropías, esto es, personas que tiene defecto refractivo en un ojo mayor que en el otro. Es importante detectar estas alteraciones en los niños, ya que son a estas edades donde hay un alto riesgo del desarrollo de ambliopía o del comúnmente llamado "ojo vago". Estos ojos, son ojos que bien por un defecto importante de refracción, una alteración en la transparencia de medios oculares como la catarata (Figura 4), leucomas corneales (Figura 5) o por alteración en la alineación ocular (estrabismo), no enfocan bien la imagen en la retina, de modo, que son ojos que "no aprenden a ver". Por esta razón, la región cerebral (corteza occipital) dedicada a la interpretación de estímulos visuales, que es la que finalmente va a permitir que una persona sepa lo que ve, solamente va a desarrollar aquellas aferencias procedentes del ojo sano. De este modo, el cerebro anula el otro ojo, de manera que las imágenes recogidas por el mismo, que son defectuosas, no interfieran con las recogidas por el ojo sano, ya que la función visual normal es binocular, esto quiere decir, que nosotros percibimos imágenes por ambos ojos que luego se fusionan a nivel cerebral, de modo que percibimos una única imagen.

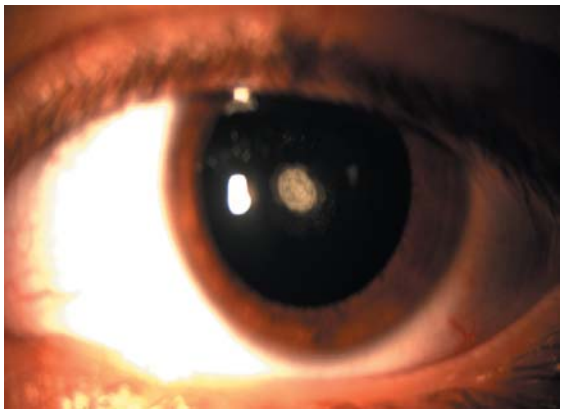

Figura 4. Catarata congénita en eje visual.

Figura 5.Leucoma corneal central, situado en eje visual.

Un sujeto en el que no se corrigen estas alteraciones antes de los 10 años, época en la que aún existe cierta plasticidad cerebral para intentar reforzar aferencias que llegan a nivel cerebral procedentes del ojo que presenta la alteración, va a quedar con una agudeza visual disminuida en dicho ojo, lo que muchas veces conlleva una pérdida de visión binocular, que es la capacidad de percibir la profundidad de los objetos. Así una persona sin visión binocular, no podrá por ejemplo, ver las famosas películas en 3D.

Todos estos defectos de refracción, en la infancia, tienen en común que cuando aparecen y no son detectados a tiempo, pueden dar lugar a un mal desarrollo visual con los problemas que ello conlleva en el rendimiento escolar. Así, es necesario que exista un control oftalmológico rutinario en los colegios e institutos, de manera que estas alteraciones sean detectadas a tiempo. Además, los profesores, y sobre todo los padres, deben de estar atentos para darse cuenta si el niño presenta algún tipo de inadaptación visual y consultar con un oftalmólogo, sobre todo, en el caso de niños pequeños. Éstos aún no colaboran para ser valorados por un óptico mediante refracción subjetiva, es decir, ir probando lentes con distinta graduación y que el niño diga con cuál ve mejor. Por este motivo, en niños menores de 10 años, es mejor llevar a cabo la llamada refracción objetiva, que se realiza dilatando la pupila y valorando el defecto de refracción el oftalmólogo mediante el proceso conocido como esciascopia. En el caso de niños mayores y adolescentes, es suficiente con acudir a la óptica para adaptar graduación, y si la mejor agudeza visual corregida no es la máxima, deben ser entonces derivados para valoración oftalmológica.

Para corregir estos defectos refractivos existen distintos tipos de lentes (Figura 6), como son:

- Lentes convergentes, tienen la capacidad de concentrar los haces de luz, son más gruesas en su región central, y hacen que se adelante el punto focal, de modo que se produzca la convergencia de los haces de luz a nivel del plano retiniano.
- Lentes divergentes, se utilizan para corregir la miopía, son más delgadas en región central, abren el haz de luz para que el enfoque se produzca en un punto más posterior, alcanzando el plano retiniano.
- Lentes cilíndricas, se usan para corregir el astigmatismo. Son lentes que modifican los haces de luz sólo en un eje, sin alterar el perpendicular al mismo.

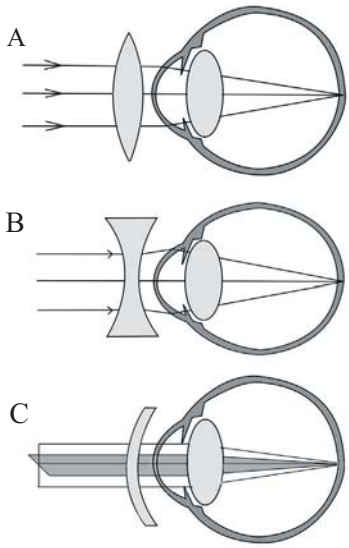

Figura 6. Corrección nediante lentes de los distintos defectos refractivos. A, lentes convergentes; B, lentes divergentes; C, lentes esféricas.

En lo que a tratamientos refractivos se refiere, existen dos tipos fundamentales, por un lado las gafas, y por otro lado las lentillas. En el caso de las lentillas, ya que se colocan en contacto con el ojo, normalmente deben ir graduadas con media dioptría menos que las gafas. Existe la falsa creencia, de que el llevar las gafas graduadas "al tope", es decir, con todo el defecto refractivo que una persona tiene puede hacer incrementar el mismo. Esto no es cierto, de hecho, en edades escolares, lo ideal es justamente llevar la mejor graduación posible para que el desarrollo del aparato visual sea óptimo.

Por otro lado, también se tiende a recomendar, que aquellos sujetos miopes con menos de 3 dioptrías estudien y realicen las actividades cercanas sin gafas, y que los sujetos con más de esta graduación usen bifocales (gafas con una menor graduación en su parte inferior y con la graduación que necesitan en la parte superior de la gafa), para evitar que la miopía se incremente, sin embargo, esto no está demostrado ni existe evidencia científica que apoye dicha teoría.

En cuanto al tratamiento óptico, lo ideal sería usar habitualmente las gafas, y usar las lentillas sólo en ciertas ocasiones. Actualmente, existe sin embargo una tendencia creciente al uso, y más que al uso al abuso de las lentillas. Esto hace que en la asistencia sanitaria se vea un incremento en patologías de superficie ocular como son:

- Úlceras corneales (Figura 7), a veces de gran tamaño que obligan a ocluir el ojo con pomadas antibióticas, y por supuesto, es necesario evitar el uso de lentillas al menos un mes para conseguir una buena cicatrización de dicha lesión. Suelen aparecer por uso prolongado de las lentillas, ya que éstas son muy hidrófilas, es decir, absorben agua, resecando la superficie ocular que normalmente siempre está lubrificada por nuestra lágrima, de manera que la lentilla se adhiere a la córnea y al retirarla provoca un levantamiento del epitelio corneal dando una úlcera. Esta lesión puede evitarse instilando lagrimas artificiales cuando usamos lentillas, además de usar lentes blandas que permiten una mejor oxigenación corneal.
- Abscesos corneales (figura 8), son infecciones graves que se producen cuando las lentillas están contaminadas. Por ello, es muy importante usar líquidos desinfectantes, desechar las lentillas pasado el tiempo de uso aconsejado, lavarnos las manos antes de manipular las lentillas y por supuesto, evitar el uso prologando de las mismas más allá de 8 horas. Existen infecciones que pueden provocar importantes cicatrices corneales como es el caso de la infección por *Acanthamoeba* (figura 9), que además es muy dolorosa. Incluso, puede ocurrir el paso de la infección a nivel intraocular, proceso conocido como endoftalmitis, que puede derivar en pérdida del globo ocular.

Figura 7. Úlcera corneal teñida con fluoresceína

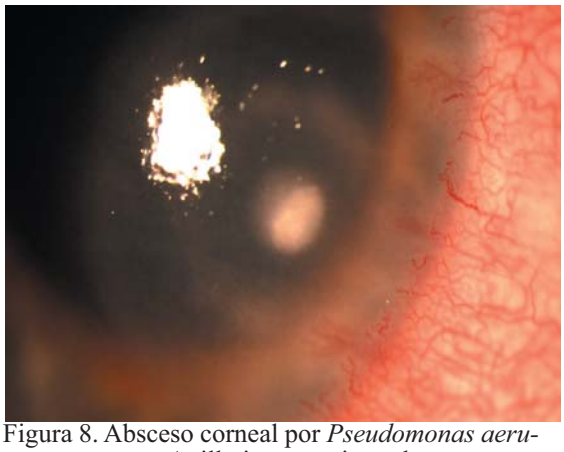

Figura 8. Absceso corneal por *Pseudomonas aeruginosa*. Anillo inmune circundante.

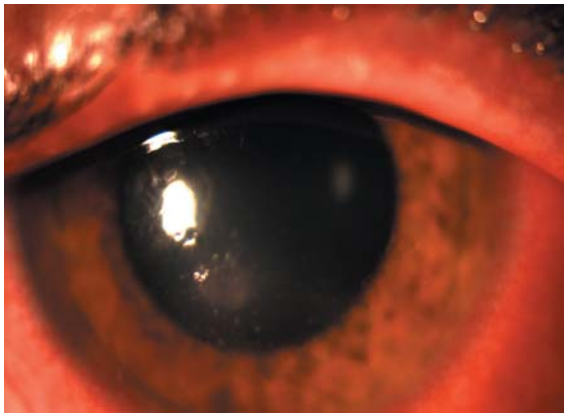

Figura 9. Infiltrado corneal por *Acanthamoeba.* Se observan precipitados endoteliales perilesionales, signo de inflamación intraocular.

Figura 10. Pequeños vasos que penetran en cornea (pannus).

- Pannus o vascularización corneal (figura 10), que es la penetración de pequeños vasos en la cornea que normalmente es un tejido avascular. Esto ocurre normalmente por el abuso de forma habitual de las lentes de contacto que da lugar a un déficit en el aporte de oxígeno a nivel corneal. Éste se produce por disminución, como ya se ha explicado antes en la película lagrimal, que es la que aporta el oxígeno necesario para el metabolismo de las células epiteliales de la córnea. Así, el organismo en un intento de mejorar la oxigenación corneal, libera factores de crecimiento a nivel ocular que producen el crecimiento de neovasos en cornea con la finalidad de aportar dicho oxígeno. El principal problema de esta alteración, viene cuando posteriormente la persona que lo padece quiere someterse a cirugía refractiva, la llamada cirugía láser, ya que puede dar lugar a complicaciones en el postoperatorio.
- Desarrollo de intolerancia a lentes de contacto, con la aparición de papilas en conjuntiva tarsal, que son pequeñas elevaciones en conjuntiva de carácter inflamatorio por el abuso de las lentes de contacto. Por esto, y porque, hasta cierta edad, no existe la conciencia del daño que pueden provocar las lentes de contacto ni la suficiente madurez para el manejo responsable de las mismas, es por lo que no es adecuado el uso de las mismas en edad escolar.

Todo defecto de refracción corregido, deberá ser revisado cuando el sujeto que lo padece nota algún nuevo cambio en su agudeza visual, y en el caso de los niños pequeños, de forma periódica hasta que desarrollen la capacidad de comunicar dichos cambios. En el sistema visual, al igual que el resto de nuestro organismo, existen cambios producidos con el paso de los años.

Por último, otro posible tratamiento, es la cirugía refractiva con tanto auge actualmente. La pregunta de la mayoría de los pacientes, es cual es el momento adecuado para llevar a cabo dicha cirugía. Pues bien, esta cirugía no debería realizarse hasta que el defecto de refracción se haya estabilizado, ya que si se realizara antes, se corre el riesgo de que dicho defecto vuelva a aparecer. Y ¿cuál es el límite de dioptrías para dicha cirugía? Esto va a depender del grosor de la córnea de cada persona, el cual deberá ser valorado por el oftalmólogo que le va a operar. Como regla general, se establece el límite en 10 dioptrías para la miopía y 6 dioptrías para la hipermetropía y el astigmatismo.

Recientemente se están empezando a aplicar nuevas técnicas para el tratamiento de defectos refractivos como son lentes que modifican la morfología corneal cambiando su potencia, láser que actúa sobre la cornea ecuatorial para mejorar la visión lejana, y en la región central, para mejorar la visión cercana, lentes intraoculares multifocales…. Todas estas técnicas, al igual que las citadas anteriormente, dedicadas a mejorar la calidad de vida de los pacientes con defectos refractivos. En cualquier caso, todo tratamiento refractivo en edad escolar, o que sea distinto a la prescripción de lentes en edades más avanzadas, siempre debería ser consultado con un oftalmólogo, ya que un tratamiento inapropiado podría traer graves consecuencias para el resto de la vida.



Carmen González Gallardo estudió EGB en el C.P. Santa Lucía de Frailes. Realizó la E.S.O. en el IES Antonio de Mendoza de Alcalá la Real. Obtuvo matrícula de honor en el bachillerato de Ciencias de la Naturaleza y la Salud en el IES Alfonso XI. Es licenciada en Medicina y Cirugía por la Universidad de Granada y Máster en Biomedicina regenerativa. En la actualidad es médico interno residente de tercer año de Oftalmología en el Hospital Clínico San Cecilio de Granada y doctoranda del departamento de Cirugía de la Universidad de Granada.